

Dermanyssus gallinae soms ook een probleem bij het paard

**M.M. SLOET VAN OLDRUITENBORGH-OOSTERBAAN¹, M.G.R. MATTHIJS²,
G.C.M. GRINWIS³ EN E.R. NIJSSE⁴**

¹DEPARTEMENT GEZONDHEIDSZORG PAARD, FACULTEIT DIERGENEESKUNDE, UNIVERSITEIT UTRECHT

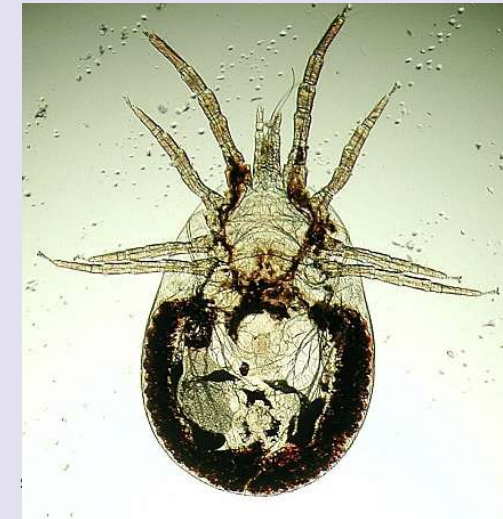²DEPARTEMENT GEZONDHEIDSZORG LANDBOUWHUISDIEREN, FACULTEIT DIERGENEESKUNDE, UNIVERSITEIT UTRECHT ³DEPARTEMENT PATHOBIOLOGIE, FACULTEIT DIERGENEESKUNDE, UNIVERSITEIT UTRECHT ⁴DEPARTEMENT INFECTIEZIEKTEN EN IMMUNOLOGIE, FACULTEIT DIERGENEESKUNDE, UNIVERSITEIT UTRECHT

Dermanyssus gallinae (rode vogelmijt, kippenmijt, bloedluis) vormt veelvuldig een probleem bij kippen, zowel in de commerciële pluimveehouderij als bij kippen die hobbymatig worden gehouden. Deze mijt kan incidenteel ook bij andere diersoorten, waaronder het paard, tot problemen leiden.

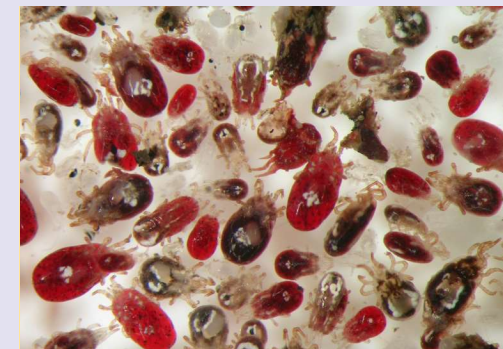
INLEIDING

Dermanyssus gallinae (figuur 1 en 2) komt vooral voor bij vogels maar kan incidenteel ook bij zoogdieren inclusief de mens huidproblemen geven, want de mijt is niet erg gastheerspecifiek. De mijten zijn grijsachtig van kleur of meer rood als zij zich zojuist vol met bloed hebben gezogen. De mijt heeft lange poten en kan zich snel verplaatsen. De poten (larve 6, nymfen en adult 8) zitten op de

voorste lichaamshelft, een opvallend kenmerk dat handig is bij een voorlopige determinatie. *Dermanyssus gallinae* zit overdag verstopt in kieren en spleten van de vogelverblijven of de stallen en valt 's nachts aan om na de bloedsmaaltijd weer te vertrekken. Dit houdt in dat het bij een lichte infestatie vaak moeilijk is overdag de mijt te vinden op de gastheer of dat nu een kip of een paard is.



Figuur 1 *Dermanyssus gallinae* is duidelijk veel groter (± 1 mm) dan de bij paarden veel vaker voorkomende *Chorioptes equi* ($\pm 0,3$ mm).



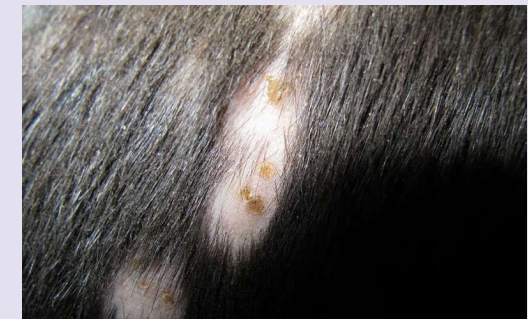Figuur 2 Een groot aantal wel en niet volgezogen *Dermanyssus* mijten gevangen met een mijtenval (zie figuur 5a-c) in een kippenstal

KLINISCHE SYMPTOMEN

Het belangrijkste klinische symptoom van een infestatie met *Dermanyssus* is de vaak heftige jeuk. Die jeuk kan, als de kippen doorgaans boven het paard zitten, vooral aan de bovenzijde van het paard zijn en als de kippen door het stro lopen vooral aan het hoofd (de snoet) en de benen voorkomen (figuur 3 en 4). In principe hebben de mijten voorkeur voor de plaatsen waar de huid dunner is, zoals snuit, uier en lies, maar ook elders kunnen bijtplekken en dus jeuk voorkomen. In principe kunnen ook *Ornithonyssus* spp., mijtensorten die normaal op vogels of op ratten en muizen leven, problemen bij het paard veroorzaken. Sommige *Ornithonyssus* soorten leven ook overdag op de gastheer, maar zijn voor zover bekend in Nederland nog niet op paarden gevonden.



Figuur 3 Een paard met de typische laesies ten gevolge van *Dermanyssus*; in deze stal werd ook de eigenaresse door de mijten 'overlopen' als zij 's avonds kwam voeren.



Figuur 4 Detailopname waarop de beten en de kale plekken als gevolg van het wegschuren van de haren goed te zien zijn.

STELLEN VAN DE DIAGNOSE

De diagnose wordt gesteld op basis van een goede anamnese én het weten, dan wel er aan denken, dat *Dermanyssus* 'onverklaarbare jeuk' bij het paard kan veroorzaken. Als er kippen in de omgeving van de paarden komen, kunnen ook de kippen worden onderzocht op *Dermanyssus*. Dit valt doorgaans echter tegen omdat de mijten overdag niet op de dieren zitten, maar zich verstoppen in kieren van de stal. Om de diagnose toch te stellen, kunnen in de stal zogenaamde 'mijtenvallen' worden opgehangen (figuur 5a, 5b en 5c). Met het blote oog zijn de mijten net te zien, voor een verdere determinatie is een microscoop nodig. Op dit moment loopt er voor kippen een vogelmijtproject: de Nationale Vogelmijt Monitor. Dierenartsen kunnen na overleg ook monsters verzamelen in paardenstallen waar ook kippen huizen (<https://www.my-msd-animal-health.nl/pluimvee/mijtenbestrijding/rode-vogelmijt/formulier-nationale-vogelmijt-monitor/>).



Figuur 5a, b en c Mijtenvallen (Avivet®) zoals die beschikbaar worden gesteld in het project 'Nationale Vogelmit Monitor' (5a en b) en een geopende goedgevulde val uit een kippenstal (5c).

EERSTE BEHANDELING

Paarden hebben zelf doorgaans geen behandeling nodig voor deze parasiet. Soms is de huid zo geïrriteerd dat een keer wassen met een chloorhexidine shampoo (bijvoorbeeld Hibiscib®) of een milde paardenshampoo (bijvoorbeeld Equimyl®) voordeel biedt. De echte 'behandeling' bestaat echter uit het behandelen van de kippen met het voor kippen geregistreerde fluralaner (Exzolt®), tweemaal met een week ertussen. Behandeling gebeurt op basis van lichaamsgewicht en vraagt grote nauwkeurigheid bij het aanmaken van de drinkwateroplossing (volg de aanwijzingen van de fabrikant). De kippen moeten voor deze behandeling worden opgesloten. Mocht er onverhoopt

gemedicineerd drinkwater overblijven dan moet dit in verband met toxiciteit veilig voor het milieu worden afgevoerd. Als deze behandeling van de kippen niet mogelijk of gewenst is of onvoldoende helpt, moet het delen van ruimtes door kippen en paarden worden voorkomen. Dit kan door de paarden elders onder te brengen en vervolgens de stal grondig te reinigen en daarna de kippen en de stallen te behandelen (bijvoorbeeld met foxim - Bye-Mite®). Alleen het verwijderen van de kippen uit de stal is doorgaans op korte termijn niet afdoende, omdat de mijten lang zonder voedsel kunnen en maanden kunnen overleven in een stal. De overgebleven mijten zullen na verwijderen van de kippen in eerste instantie de paarden of andere zoogdieren gebruiken om bloed te zuigen. Dermanyssus kan zich echter alleen voortplanten na het nuttigen van vogelbloed.

VERDERE MOGELIJKHEDEN

In de stallen kan, nadat alle dieren zijn verwijderd, silicapoeder (Fossil Shield®) worden gebruikt, na het neerdalen van het stof kunnen de dieren weer naar binnen. Het droogt de mijten uit, maar is onschadelijk voor paarden en kippen, mits het niet stuift. Roofmijten die de vogelmijten bejagen en doden zijn commercieel te koop (Dutchy's®). Bij het gebruik van roofmijten mogen er natuurlijk geen acaricide of insecticide middelen in de stal worden gebruikt. Als de paarden niet verplaatst kunnen worden, kan geprobeerd worden om een behandeling in te stellen zoals voor *Choriotoptes equi*. Dus het hele paard wassen met foxim (ByeMite®). Dit is in Nederland voor het paard een cascademiddel, maar bijvoorbeeld in Frankrijk onder de merknaam Sebacil® wel voor paarden geregistreerd. Eerst het hele paard wassen met een paardenshampoo om zoveel mogelijk organisch materiaal te verwijderen en dan wassen met foxim. Vervolgens met de rest van de foximoplossing de eerst goed gereinigde box (dus alle bodembedekking eruit en alles goed schrobben met water en zeep) zeer beperkt sprayen vooral in kieren en spleten. Dit is een oneigenlijk gebruik van foxim en toxisch, maar er is voor zover de auteurs weten geen geregistreerd alternatief.

KLINISCH VOORBEELD

Een 18-jarige KWPN-tuigpaard merrie en een 7-jarige KWPN-tuigpaard ruin hebben beide sinds ongeveer een half jaar jeuk en haarverlies. Het is begonnen op de borstkas bij de merrie. De ruin kreeg ongeveer twee weken later ook problemen.

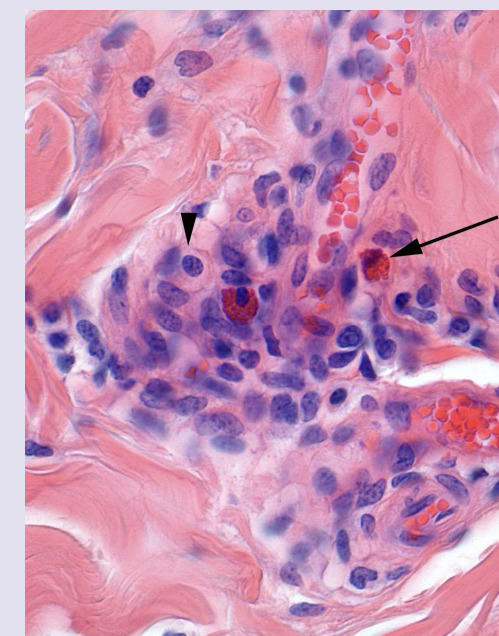
De paarden staan op fresialoof (plantenresten) en krijgen kuilgras en biks te eten. De merrie en de ruin zijn verder klinisch gezond. Zowel de merrie als de ruin hebben uitgebreide huidlaesies op het hoofd en het lichaam, maar niet aan de onderbenen of midden onder de buik. De paarden staan op een hobbyboerderij. Andere dieren van deze eigenaar (kippen, honden, zichzelf) hebben geen klachten.

DIAGNOSTIEK

Er worden klinisch duidelijk schuurplekken over het hele lichaam gevonden, maar meer boven op dan aan de benen (figuur 6a en b). In overleg worden biopsies van de laesies genomen (figuur 7). De coupes tonen afwijkingen die zowel zouden kunnen passen bij een echte allergie als bij de gevolgen van beten van mijten. Gezien het feit dat twee echt allergische dieren op één bedrijf onwaarschijnlijk is, wordt de waarschijnlijkheidsdiagnose 'reactie op beten van Dermanyssus' gesteld. Nadat de kippen zijn verwijderd, verbeteren de klachten niet, maar als het stro boven de paarden (waar de kippen woonden) ook wordt verwijderd, verdwijnen de klachten wel.



Figuur 6a en b Het min of meer atypische beeld van schuurlaesies ten gevolge van vogelmijt.



Figuur 7 In een huidbiopsie van de patiënt op figuur 6a en 6b is bij grotere vergroting een matig perivasculair infiltraat met enkele eosinofiele granulocyten (pijl) en enkele mastcellen (pijlpunt) waarneembaar; daarnaast bestaat het infiltraat uit macrofagen en enkele lymfocyten (HE kleuring).

CONCLUSIE

Bij 'onverklaarbare' jeuk bij paarden moet er, naast diagnoses zoals atopie en paraneoplastisch syndroom, als er kippen op het bedrijf aanwezig zijn, zeker ook aan *Dermanyssus gallinae* als oorzaak van de jeuk worden gedacht. Bij het voorbeeld is *Dermanyssus* de waarschijnlijkheidsdiagnose, maar *Ornithonyssus* kan hier niet worden uitgesloten, omdat de mijten niet zijn gevonden en dus niet zijn gedetermineerd.

DANKWOORD

Graag willen de auteurs het Veterinair Microbiologisch Diagnostisch Centrum (VMDC) Utrecht danken voor het beschikbaar stellen van figuur 1 en drs. Joep Bolwerk en Helen van der Wal van MSD Animal Health voor hun constructieve commentaar, het beschikbaar stellen van de 'mijtenvallen' en voor figuur 2 en figuur 5c.